

Aus der Tierärztlichen Klinik für Kleintiere Frankfurt am Main, Leitender Tierarzt Dr. med. vet. Volker Hach

## Chirurgische Lefzenkorrektur beim Hund

Volker Hach

Manche Hunderassen haben rassebedingt sehr stark herabhängende Lefzen. Das kann vor allem bei sehr großen Hunderassen zu einer übermäßigen Salivation (Speichelfluss) führen. Der Speichel kann nicht mehr in der Maulhöhle gehalten werden und fließt direkt über die hängenden Lefzen ständig aus (Abb. 1a und 1b).

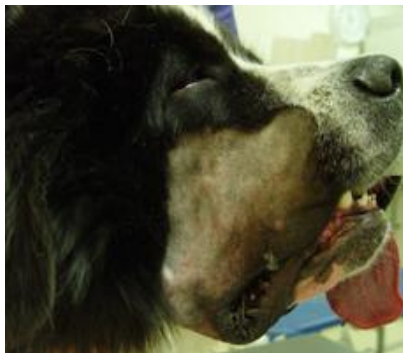
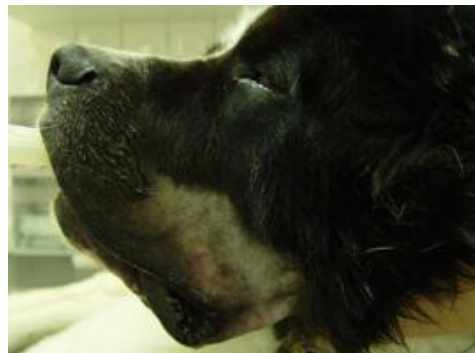
Abb. 1a rechte Seite vor der Operation



1.b linke Seite vor der Operation

Wir haben eine Operationsmethode entwickelt, bei der wir die Lefze chirurgisch begradigen und dabei nach oben ziehen, sodass der Speichel nicht mehr auslaufen kann. Da es sich um eine Naht in der Mundhöhle und auf der Haut unterhalb des Auges handelt, kann es allerdings in manchen Fällen zu einer frühzeitigen Nahtdehiszenz (Aufplatzen der Wundnaht) kommen und eine weitere Operation erforderlich werden.

Der dargestellte Hund (Rasse Landseer) wurde von uns operiert und hatte bereits wenige Tage nach der Operation kein auslaufenden Speichel mehr aus den Lefzen (Abb. 2a und 2b).




Abb. 2a rechte Seite nach der Operation




Abb. 2b linke Seite nach der Operation

Tierärztliche Klinik Frankfurt - Telefon: 069 / 66 80 000 - Notdienst 24 Stunden

