

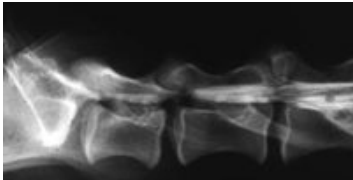
Aus der Tierärztlichen Klinik für Kleintiere Frankfurt am Main, Leitender Tierarzt Dr. med. vet. Volker Hach

## Das Cauda equina-Kompressionssyndrom

Volker Hach

Die sogenannte Cauda equina ist die hintere Aufzweigung des Rückenmarks in die Spinalnerven (Ischiasnerv, Schwanznerven). Das "Cauda-Equina-Kompressionssyndrom" ist der Überbegriff für verschiedene Erkrankungen, die den Übergang der Lendenwirbelsäule zum Kreuzbein betreffen und zu neurologischen Symptomen oder Schmerzen führen.

Einengung des Rückenmarks nach Kontrastmitteldarstellungen



### Ursachen und Vorkommen:

Häufigste Ursachen für die auftretenden Beschwerden sind Instabilitäten zwischen dem letzten Lendenwirbel und dem Kreuzbein, Bandscheibenvorfälle oder Verdickungen der Bänder, die zu einer Einengung des Wirbelkanals führen. Auch Entzündungen der Bandscheibe sowie Fehlbildungen und Tumoren kommen als Ursachen in Betracht. Große Rassen sind am häufigsten betroffen.

### Symptome:

Die Symptome sind abhängig von Grad und der Lokalisation der Veränderung. Erstes Symptom kann ein Schleifen der Zehen beim Laufen sein. Es treten Lahmheiten oder ein schwankender Gang in den Hintergliedmassen auf. Viele Tiere zeigen Schmerzäußerungen, v.a. beim Aufstehen und Springen. In einigen Fällen treten Lähmungen der Hintergliedmaße und/oder des Schwanzes sowie Harnabsatzstörungen auf.

### Diagnose:

Klinische Untersuchung, Röntgenaufnahmen (Kontrastmitteluntersuchung) sowie die Computertomographie ergeben die Absicherung der Diagnose.

### Therapie:

Die Therapie richtet sich nach dem Schweregrad der Symptome. In einigen Fällen führt eine Behandlung mit entzündungshemmenden und schmerzstillenden Medikamenten zu einer Besserung der Symptome, die jedoch häufig nur vorübergehend ist. Eine Operation bringt in vielen Fällen eine Verbesserung des Zustandes.

Tierärztliche Klinik Frankfurt - Telefon: 069 / 66 80 000 - Notdienst 24 Stunden

